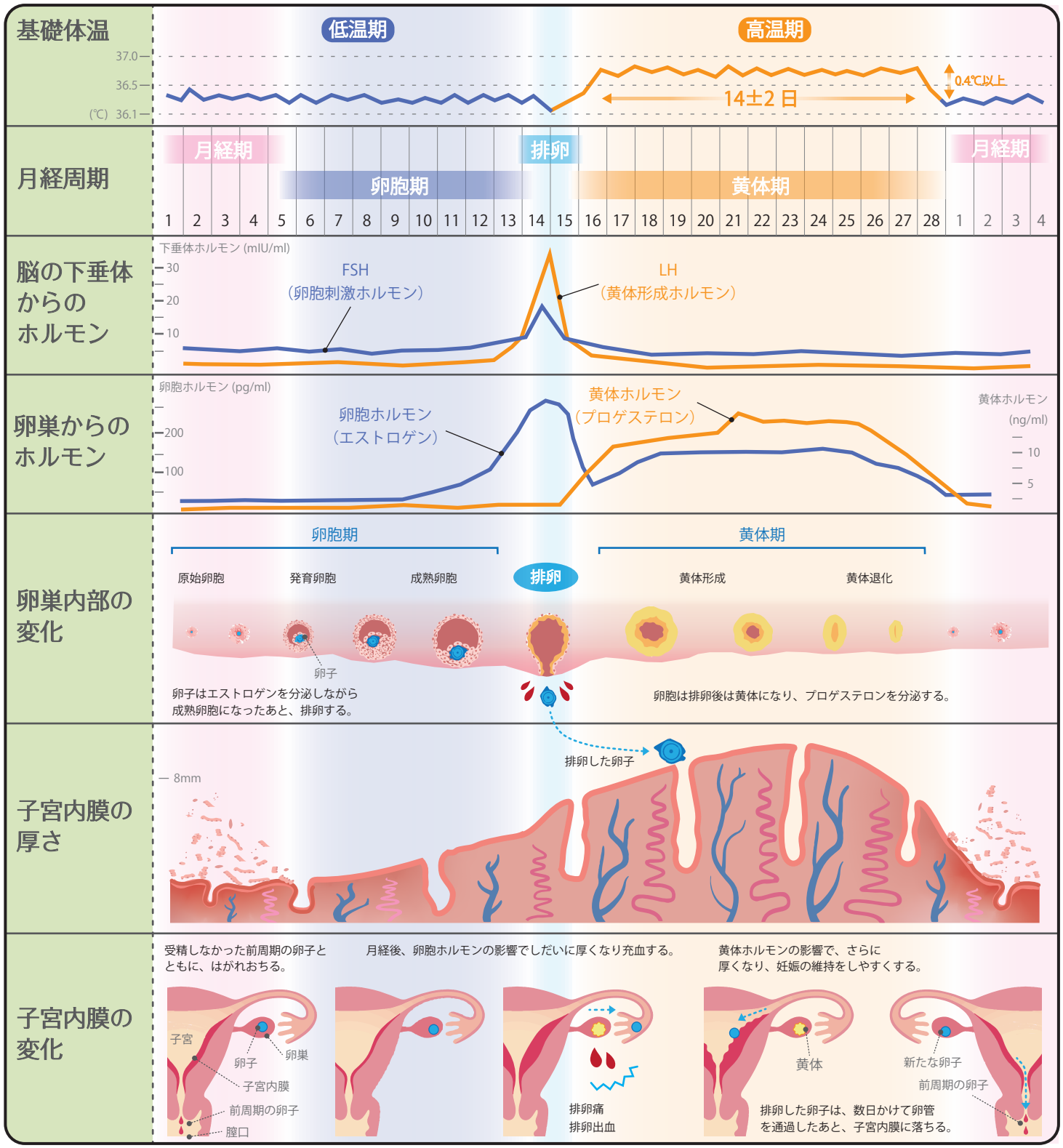
基礎体温
低温期
高温期
37.0
36.5
(℃) 36.1
0.4℃以上
14±2 日
月経周期
月経期
排卵
月経期
卵胞期
黄体期
1 2 3 4 5 6 7 8 9 10 11 12 13 14 15 16 17 18 19 20 21 22 23 24 25 26 27 28 1 2 3 4
脳の下垂体からのホルモン
下垂体ホルモン (mIU/ml)
30
20
10
FSH
(卵胞刺激ホルモン)
LH
(黄体形成ホルモン)
卵巣からのホルモン
卵胞ホルモン (pg/ml)
200
100
卵胞ホルモン
(エストロゲン)
黄体ホルモン
(プロゲステロン)
黄体ホルモン
(ng/ml)
10
5
卵巣内部の変化
卵胞期
黄体期
原始卵胞
発育卵胞
成熟卵胞
排卵
黄体形成
黄体退化
卵子
卵子はエストロゲンを分泌しながら
成熟卵胞になったあと、排卵する。
卵胞は排卵後は黄体になり、プロゲステロンを分泌する。
子宮内膜の厚さ
8mm
排卵した卵子
子宮内膜の変化
受精しなかった前周期の卵子と
ともに、はがれおちる。
月経後、卵胞ホルモンの影響でしだいに厚くなり充血する。
黄体ホルモンの影響で、さらに
厚くなり、妊娠の維持をしやすくする。
子宮
卵子
卵巣
子宮内膜
前周期の卵子
膣口
排卵痛
排卵出血
黄体
新たな卵子
前周期の卵子
排卵した卵子は、数日かけて卵管
を通過したあと、子宮内膜に落ちる。

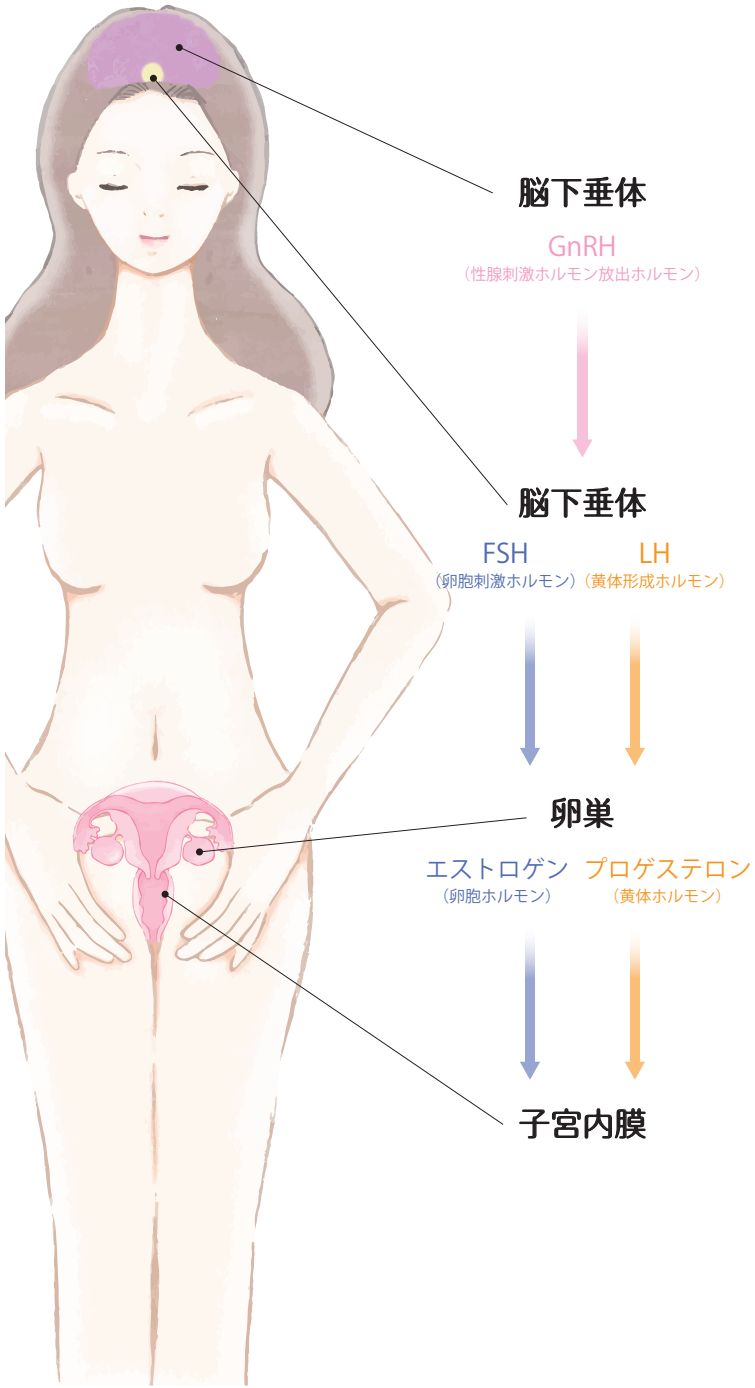
脳下垂体
GnRH
(性腺刺激ホルモン放出ホルモン)
脳下垂体
FSH
(卵胞刺激ホルモン)
LH
(黄体形成ホルモン)
卵巣
エストロゲン
(卵胞ホルモン)
プロゲステロン
(黄体ホルモン)
子宮内膜

haruko L.C